肘のスポーツ傷害と超音波診断

YOKOHAMA SPORTS MEDICAL CENTER
横浜市スポーツ医科学センター

横浜市スポーツ医科学センター　　赤池　敦

超音波検査の特徴-長所

1. CT･X線･MRIに比し、人体への影響がない
2. MRIやCTと比較して、空間分解能が高い（MRI:0.6mm,　超音波：0.2mm)
3. 繰り返しの検査が可能
4. リアルタイムに検査が可能
5. 動態検査が可能
6. カラードプラ法による血流情報が得られる
7. 装置がコンパクトで外来や病室へ移動が可能
8. 断層方向の選択が自由にできる
9. 超音波映像下穿刺が行える
10. MRIに比べ検査がしやすく安価

大腿直筋筋断裂

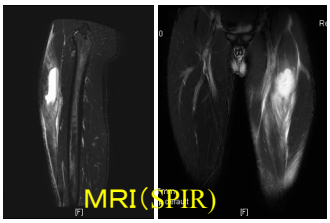

超音波

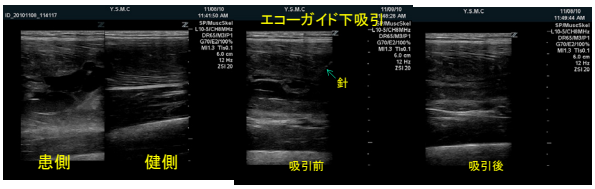

腓腹筋内側頭肉離れ (テニスレッグ)

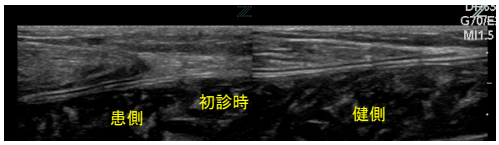

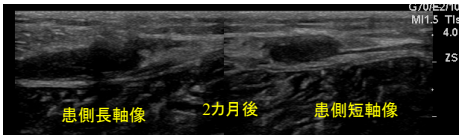

超音波検査の特徴ー短所

1. 検査や読影に経験を要し、再現性にやや欠ける
2. ガスや骨などの影響を受けやすく、検査部位に制限がある
3. 全体像の描出には適していない
4. 観察出来る深さに限界がある

使用機器

- FUJIFILM　fazone
  リニアプローブ

肘の超音波チェックリスト

前方

- 腕橈骨筋
- 上腕二頭筋腱
- 正中神経
- 前方関節腔

後方

- 肘頭窩
- 上腕三頭筋
- 肘頭滑液包

（運動器の超音波　NAP　2010　より）

肘の超音波チェックリスト

外側

- 伸筋共同腱
- 橈側側副靭帯複合体
- 橈骨頭および嚢状陥凹
- 上腕骨小頭
- 橈骨神経

内側

- 尺側側副靭帯
- 屈筋共同腱
- 尺骨神経

（運動器の超音波　NAP　2010　より）

主な肘周囲筋

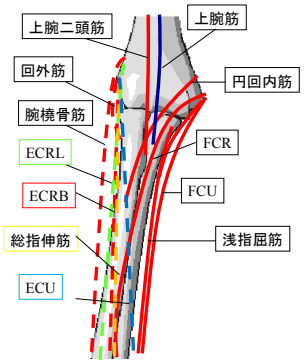

ECRL：長橈側手根伸筋
ECRB：短橈側手根伸筋
ECU：　尺側手根伸筋
FCR：　橈側手根屈筋
FCU：　尺側手根屈筋

肘関節周囲の滑液包

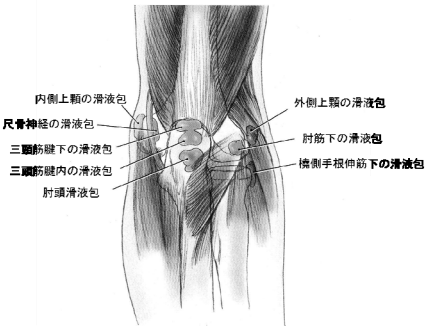

Clinically Oriented Anatomy 6th edition

肘の靭帯

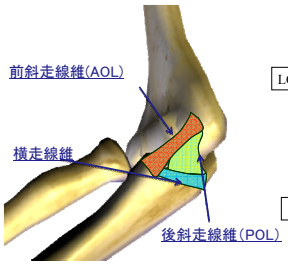

肘内側の靭帯（MCL）

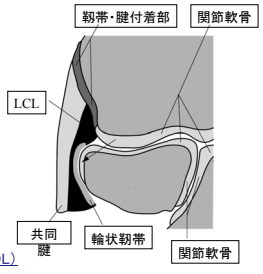

肘外側の靭帯

上腕骨外側上顆炎

（テニス肘）

- 1873年Rungeが最初に「上腕骨外側上顆炎」の疾患概念を定義
- 上腕骨外側上顆に付着する短橈側手根伸筋（ECRB）の慢性的な損傷、炎症により手関節の背屈、前腕回外や手を握る動作で肘の外側に疼痛を生じる
- 手関節伸筋腱群の炎症性変化や外側上顆の血管線維性の慢性腱症が指摘されている

テニス傷害疾患名

全体	件数	(%)
変形性膝関節症	607	13.7
テニス肘	304	6.9
腰椎椎間板症	256	5.8
腰痛症	203	4.6
半月板損傷	193	4.4
インピンジメント症候群	184	4.2
肩関節周囲炎	146	3.3
腰椎椎間板ヘルニア	119	2.7
腰椎分離(ﾍこり)症	106	2.4
膝蓋大腿関節障害	89	2.0
その他	2208	50.0
総計	4415	100.0

男性(全体)	件数	(%)
変形性膝関節症	195	20.8
テニス肘	123	13.1
腰椎椎間板症	107	11.4
インピンジメント症候群	102	10.9
腰痛症	84	9.0
肩関節周囲炎	71	7.6
腰椎椎間板ヘルニア	71	7.6
半月板損傷	65	6.9
腰椎分離(ﾍこり)症	38	4.1
その他	938	52.3
総計	1794	100.0

女性(全体)	件数	(%)
変形性膝関節症	412	15.7
テニス肘	181	6.9
腰椎椎間板症	149	5.7
半月板損傷	128	4.9
腰痛症	119	4.5
インピンジメント症候群	82	3.1
肩関節周囲炎	75	2.9
腰椎分離(ﾍこり)症	68	2.6
前十字靭帯損傷	66	2.5
膝蓋大腿関節障害	66	2.5
その他	1275	48.6
総計	2621	100.0

テニス傷害疾患名

～18歳	男性	女性	全
	300	262	562
腰痛症	33	22	55
足関節捻挫	14	17	31
インピンジメント症候群	20	6	26
シンスプリント	9	15	24
腰椎椎間板症	13	9	22
膝蓋靭帯炎	16	5	21
膝蓋大腿関節障害	7	11	18
オスグッド病	12	5	17
腰椎分離(ﾍこり)症	13	2	15
テニス肘	9	5	14

19～39歳	男性	女性	全
	482	514	996
インピンジメント症候群	44	29	73
腰痛症	26	33	59
腰椎椎間板症	26	32	58
テニス肘	28	27	55
腰椎椎間板ヘルニア	34	10	44
膝蓋大腿関節障害	6	32	38
半月板損傷	26	10	36
足関節捻挫	15	18	33
鼠径部痛症候群	6	19	25
肩関節周囲炎	15	8	23

40～歳	男性	女性	全
	1012	1845	2857
変形性膝関節症	191	401	592
テニス肘	86	149	235
腰椎椎間板症	68	108	176
半月板損傷	35	114	149
肩関節周囲炎	56	67	123
腰痛症	25	64	89
インピンジメント症候群	38	47	85
腰椎分離(ﾍこり)症	15	60	75
腰椎椎間板ヘルニア	34	34	68
変形性脊椎症	34	33	67

肘外側部痛症候群

①表在性の軟部組織によるもの
　滑膜炎、石灰沈着性滑液包炎
②伸筋腱起始部によるもの
　腱付着部炎
③関節内のもの
　腕橈関節の滑膜炎、フリンジ、輪状靭帯の刺激状態、変形性関節症
④橈骨神経分枝（後骨間神経）の絞扼性神経障害

整形災外外科　2005

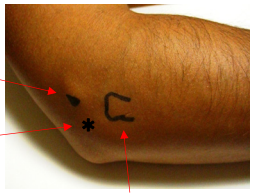

外側上顆部の圧痛点

患部の鑑別

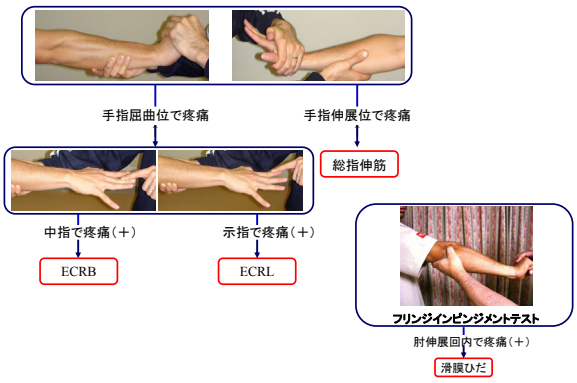

外側上顆炎の走査法

坐位にて手台に肘を置き肘屈曲80~90°　前腕回内位にて測定

ECRBのenthesis organ

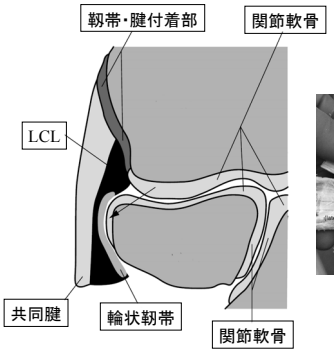

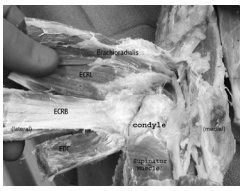

Robert E. Bunata et. al. JBJS(A) 2007.

外側上顆炎のエコー所見

①腱の肥厚
②腱全体の輝度低下あるいはびまん性に様々な輝度変化
③線維構造の不連続性（内部低輝度像）
④外上顆の曲線の不整
⑤腱実質内に石灰化
⑥腱付着部の骨棘

Levin et al., Radiology 2005

外側上顆炎

患側　　健側

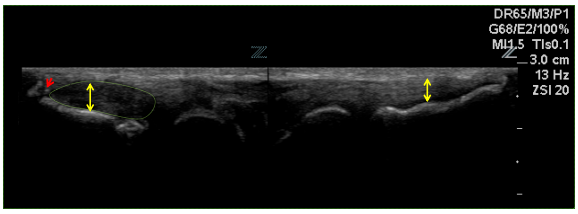

外側上顆炎

- 患側
- 健側

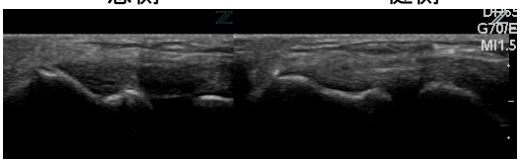

前腕回内外時の橈骨頭の偏位

患側　　健側

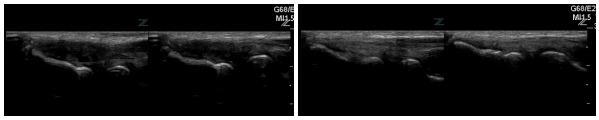

前腕回外位　前腕回内位　前腕回外位　前腕回内位

回内時の橈骨の異常運動とenthesis organ機能不全

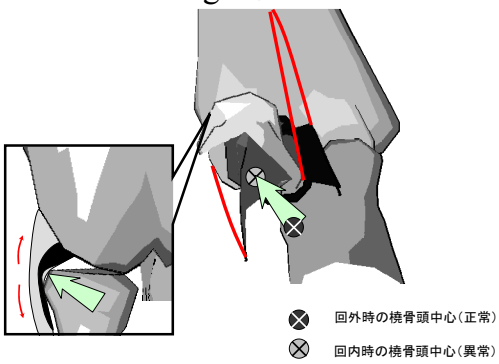

外側上顆炎のUS所見の有用性

Original article

Table 3 Diagnostic accuracy indices expressed as percentages (95% confidence intervals) for the findings present on ultrasound examination with and without power Doppler study

Present	Sensitivity	Specificity	PPV	NPV	Positive LR	Negative LR
Neovascularity	81 (60 to 90)	98 (90 to 100)	96 (60 to 90)	90 (80 to 100)	45.39*	0.19
Grey scale changes	81 (60 to 90)	63 (50 to 80)	55 (40 to 70)	85 (70 to 90)	2.17	0.30
Neovascularity and/or grey scale changes	97 (80 to 100)	61 (50 to 70)	58 (40 to 70)	97 (90 to 100)	2.47	0.05*
Break down of grey scale changes						
Echo changes	53 (30 to 70)	89 (80 to 100)	74 (50 to 90)	77 (60 to 90)	4.96	0.53
Bony spur	63 (40 to 80)	63 (50 to 80)	49 (30 to 60)	75 (60 to 90)	1.67	0.60
Tendon thickness†	72 (50 to 90)	52 (30 to 80)	59 (40 to 90)	67 (40 to 90)	1.53	0.53

LR, likelihood ratio; NPV, negative predictive value; PPV, positive predictive value.
Generates large and often conclusive shifts in probability.
†10% difference in thickness between affected and unaffected side.

du Toit, C., et al. (2008). Br J Sports Med

患側　　健側

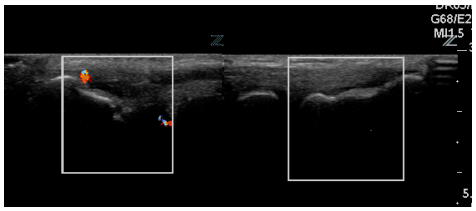

野球肘とは

- 野球に特有な、繰り返される投球動作によって生じる肘関節の傷害。
- 野球に限らず、ソフトボールやハンドボール、テニス等のラケットスポーツによっても同様の病態が見られる。

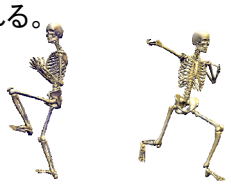

中高生の障害の部位と発生頻度の順位

（文部省調査報告書より作成、井形ら　1999）

- 1位　オスグッド病
- 2位　野球肘
- 3位　シンスプリント
- 4位　アキレス腱炎
- 5位　外側上顆炎

投球時に肘関節にかかるストレス

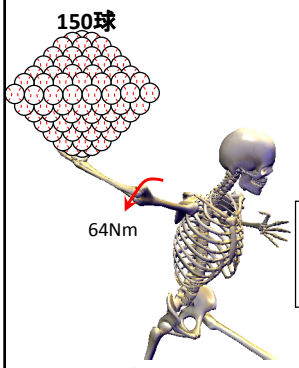

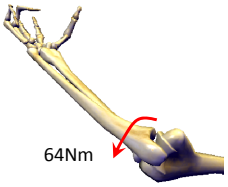

4つの屍体肘
90度屈曲位
3度外反ストレス
⇨ 54%：MCLで負担
33%：骨

Morrey 1983, Clin Orthop

⇒34.5NmがMCLに・・・

Fleisig 1995, AJSM

野球肘の分類

- 外側型
  小頭離断性骨軟骨炎
  橈骨頭離断性骨軟骨炎
  後外側滑膜ひだ障害
  ばね肘
- 内側型
  内側側副靭帯損傷
  内側上顆骨端離開
  内側上顆裂離骨折
  尺骨神経炎、尺骨神経亜脱臼
  滑車部離断性骨軟骨炎
  内顆部疲労骨折
  内側上顆炎
- 後方型
  肘頭骨端離開
  肘頭疲労骨折
  後方滑膜ひだ障害
  後方衝突障害
  三頭筋腱炎・腱付着部炎
  VEOS (valgus extension overlord syndrome)

AOL付着部の内側上顆の骨形態分類

Type 1:正常

Type 2:AOLの内側上顆付着部の不鮮明像

Type 3:AOL付着部の内側上顆の分離・分節像

Type 4:AOL付着部の内側上顆の突出像

(渡辺千聡ら，日本肘関節学会雑誌　2009)

裂離のバリエーション

裂離のバリエーション

超音波による内側裂離骨折の検査法

レントゲン上で病巣が分かりにくい症例
不鮮明型(Type2)

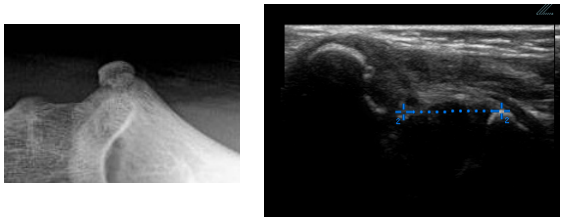

Type3(分離型)

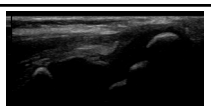

初診時

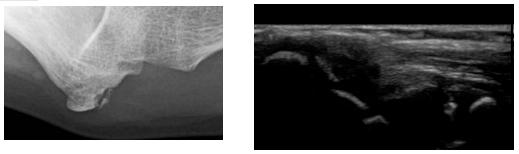

2ヶ月後

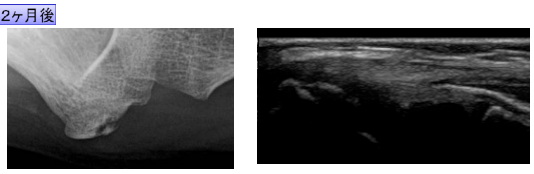

Type3（分離・分節型）

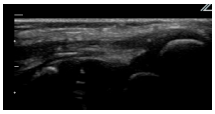

初診時

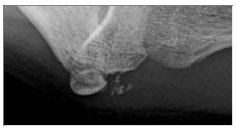

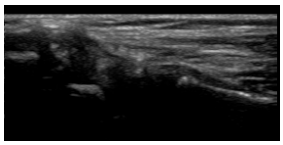

3ヶ月後

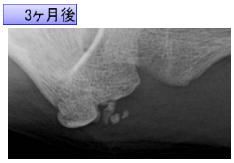

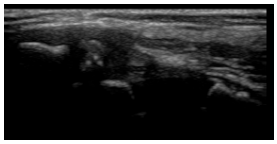

尺骨鉤状突起の剥離症例

Xp

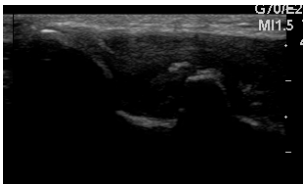

肘内側長軸像

上腕骨滑車障害

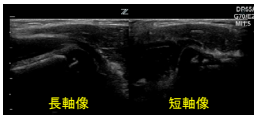

患側

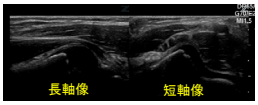

健側

AOLの超音波分類

Type 1:境界エコーが鮮明で内部エコーも均一

Type 2:境界エコーが不鮮明

Type 3:靭帯が肥厚

Type 4:境界エコーが不鮮明で内部エコーも不均一

Sugimoto. K., et al. J.JaSOU. 1994.

内側側副靭帯損傷

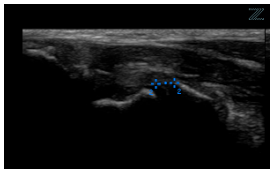

患側

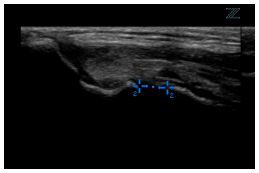

健側

肘内側側副靭帯損傷

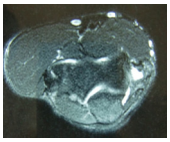

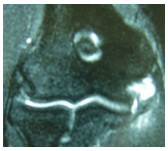

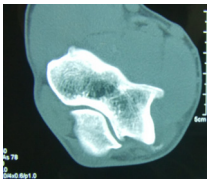

肘内側側副靭帯損傷
および内側上顆炎

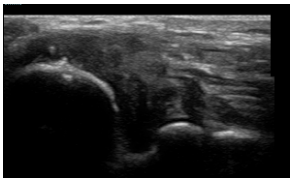

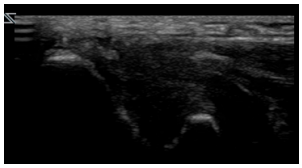

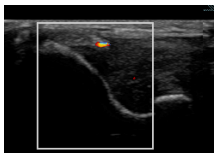

靭帯の肥厚は病態？適応？

- Thickening of the anterior band of the ulnar collateral ligament and posteromedial subchondral sclerosis of the trochlea are common findings in the high school-aged pitcher

(Hurd, W. J et al 2011 AJSM)

超音波による内側裂離骨折の検査法

超音波による外反動揺性の検査

患側　　健側

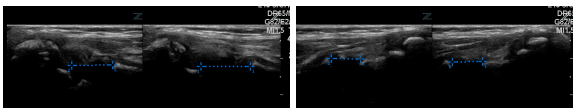

90° 屈曲位

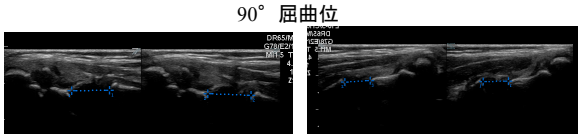

30° 屈曲位

野球肘の分類

- 外側型
  小頭離断性骨軟骨炎
  橈骨頭離断性骨軟骨炎
  後外側滑膜ひだ障害
  ばね肘
- 内側型
  内側側副靭帯損傷
  内側上顆骨端離開
  内側上顆裂離骨折
  尺骨神経炎、尺骨神経亜脱臼
  滑車部離断性骨軟骨炎
  内顆部疲労骨折
  内側上顆炎
- 後方型
  肘頭骨端離開
  肘頭疲労骨折
  後方滑膜ひだ障害
  後方衝突障害
  三頭筋腱炎・腱付着部炎
  VEOS (valgus extension overlord syndrome)

上腕骨小頭OCDの走査法

上腕骨小頭離断性骨軟骨炎のXp分類

透亮期　　分離期　　遊離体期

外側型　中央型　前期型　後期型　巣内型　巣外型

岩瀬ら, 1988

OCDの超音波分類

stage I　stage II　stage III　stage IV

Stage I (初期) : 骨端線閉鎖前の軟骨下骨の平坦化
stage IIA (安定型): 平坦化した軟骨下骨を覆う新生骨
stage IIB (不安定疑い): 繰り返す傷害による分節化
stage III (不安定型): 骨軟骨損傷部のの転位
stage IV (終末期): 骨軟骨損傷部の完全分離

Takahara, M.,. (2000). " Radiology

上腕骨小頭OCD　透亮期

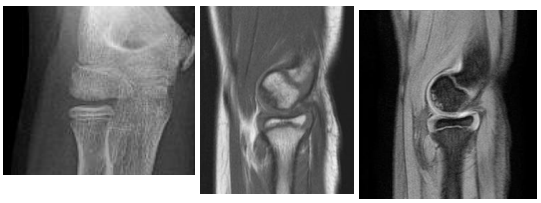

Xp Tangential　MRI T1　MRI T2*

W.K.

上腕骨小頭OCD　透亮期 US像

短軸像　長軸像

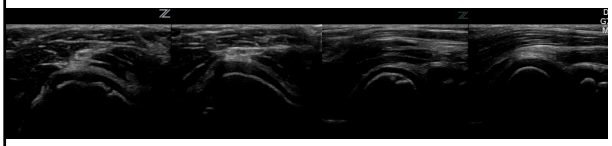

患側　健側　患側　健側

上腕骨小頭OCD（分離後期）

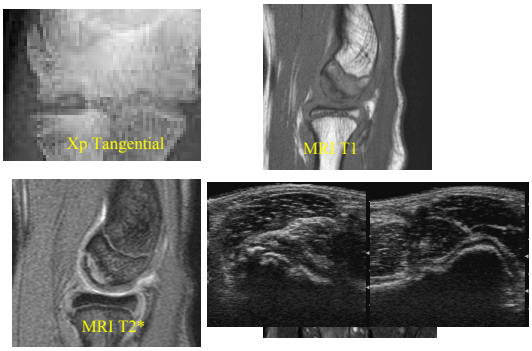

上腕骨小頭OCD　分離後期外側型

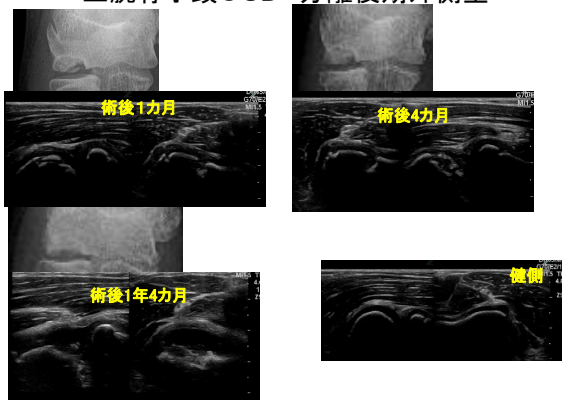

上腕骨小頭OCDの後方走査

動態観察

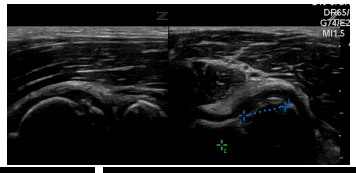



後方走査長軸像



後方走査短軸像

上腕骨小頭離断性骨軟骨炎（初期）

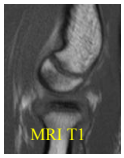

上腕骨小頭離断性骨軟骨炎（初期）

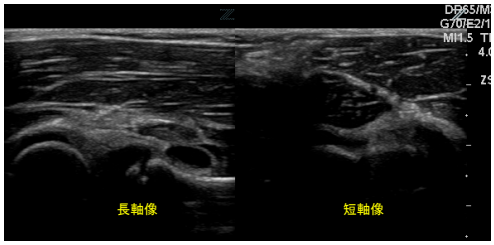

上腕骨小頭OCD

手術図

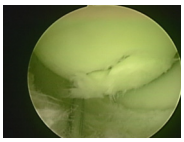

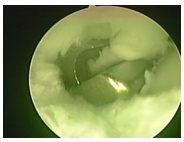

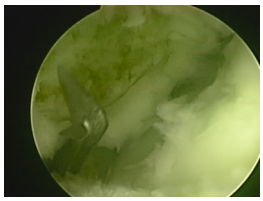

術後

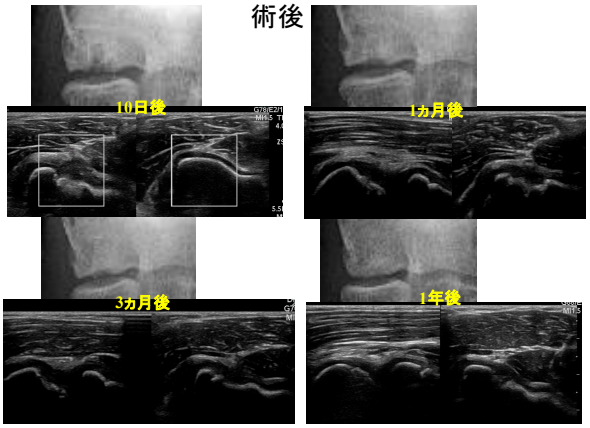

治療法

- 透亮期、分離初期までは保存療法
- 分離後期、遊離期は保存療法に難渋するケースが多く、外科的治療が行われることが多い。治療法にはデブリドマンやドリリング、楔状骨切術、骨軟骨移植（膝、肋骨等）が行われるが外側広範型の治療には難渋することが多い

野球肘の分類

- 外側型
  小頭離断性骨軟骨炎
  橈骨頭離断性骨軟骨炎
  後外側滑膜ひだ障害
  ばね肘
- 内側型
  内側側副靭帯損傷
  内側上顆骨端離開
  内側上顆裂離骨折
  尺骨神経炎、尺骨神経亜脱臼
  滑車部離断性骨軟骨炎
  内顆部疲労骨折
  内側上顆炎
- 後方型
  肘頭骨端離開
  肘頭疲労骨折
  後方滑膜ひだ障害
  後方衝突障害
  三頭筋腱炎・腱付着部炎
  VEOS (valgus extension overlord syndrome)

Wilson, F. D., et al. (Am J Sports Med1983)

肘頭骨端離開

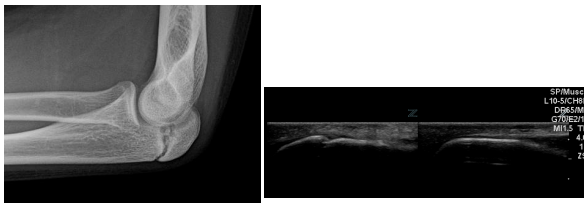

Xp　　患側　　健側

その他の傷害

挫傷後上腕部異所性骨化

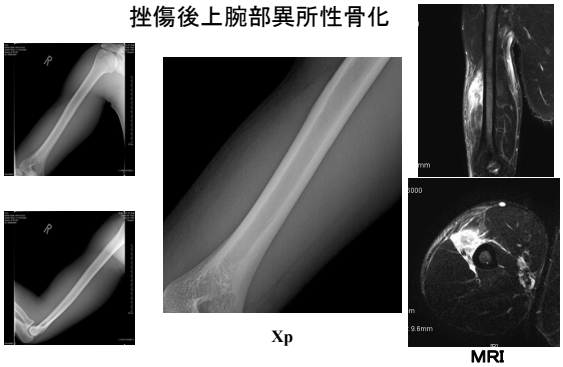

Xp　　MRI (SPIR)

挫傷後上腕部異所性骨化

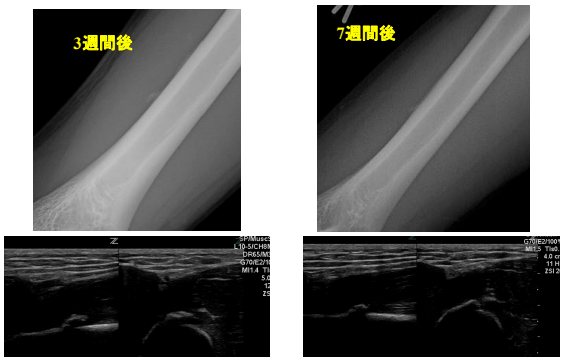

Snapping triceps syndrome

20歳　女性　バトミントンハイレベルアスリート
練習が4時間を超えると前腕尺側部の痺れ

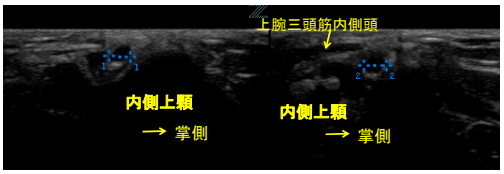

肘伸展　　肘屈曲

内側上顆レベル短軸像

尺骨神経長軸像

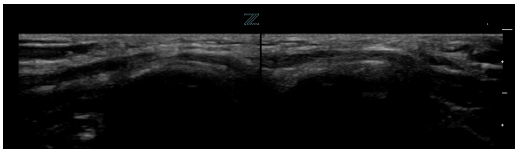

患側　　健側

当センターのリハビリについて

投球再開に向けてのリハビリテーションと球数制限

投球レベル	週	球数（/日）	肘関節機能	肩・肩甲帯機能	体幹・下肢機能	フォームの改善
投球休止	1W	0	肘アライメント 肘伸展可動域			
	2W	0	肘屈曲可動域 FCU・FDS機能	肩甲骨可動性 肩甲骨安定性	腹圧 体幹回旋可動域	
	3W	0	（FCU：1kg）	肩甲平面保持での体幹回旋運動		坐位での投球動作 立ち膝での投球動作 シャドー
キャッチボール＆バット素振りへ（肘可動域改善、肘運動時痛消失、上体での肩甲平面での投球動作獲得が条件）						
塁間以下	1～2W	10～30	可動域、筋機能 （FCU：3～5kg）	肩内外旋可動域	股内旋可動域 体幹回旋筋機能	テイクバック 左手の使い方 股割りでの投球動作
塁間投球＆バッティングへ（上肢の使い方、骨盤の十分な回旋運動を伴った投球動作の獲得が条件）						
塁間投球	2～4W	30～50⇒80 （1W毎にup） バッティングトス⇒フリー	可動域、筋機能 （FCU：7～10kg）	抵抗下での肩甲骨機能 腱板機能	下肢機能	片脚立位 ストライド 重心移動 フォロースルー
遠投・ピッチングへ（十分な重心移動を伴った投球動作の獲得が条件）						
遠投・ピッチング	1W	キャッチャーを立たせて50球				
	2W	キャッチャーを座らせて50球				
	3W	キャッチャーを座らせて80～100球、試合（1～3イニング）				
	4W	フル参加				

MCLが損傷しないために・・・

- 肘外反制動機能の重要性
  - 外反力に拮抗する筋
    - 上腕筋・上腕二頭筋・上腕三頭筋の同時収縮
    - 尺側手根屈筋・浅指屈筋・円回内筋

Park, 2004

- 肘外反トルクとフォームとの関連について
  - フットコンタクト前の体幹回旋の有無
    - 体幹回旋有：約60Nm
    - 体幹回旋無：約40Nm
  - 最大外反トルク発生時の肘屈曲角と負の相関

Anguinaldo &Chambers, 2009

肘周囲の理学療法とその効果

【理学療法プログラム】

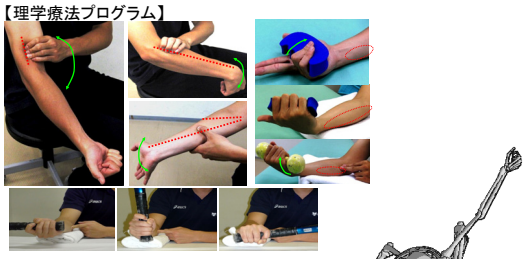

肘周囲筋・前腕伸筋群の柔軟性改善
前腕尺側屈筋群の筋力トレーニング

前腕伸筋群へのストレスの軽減

体幹・股周囲の理学療法とその効果

【理学療法プログラム】

体幹回旋可動域増大
股回旋可動域の増大

十分な骨盤・体幹の回旋

下肢機能の理学療法とその効果

【理学療法プログラム】

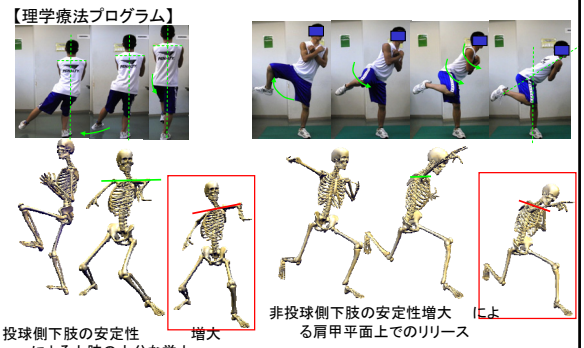

投球側下肢の安定性
による上肢の十分な挙上

増大

非投球側下肢の安定性増大　によ
る肩甲平面上でのリリース

"肘下がり"のフォームの改善

選手の自己管理

個別運動療法メニュー作成・配布

Take Home message

- 超音波は侵襲の低さ、携帯性に優れ、運動器疾患においても診断の補助に限らず、スクリーニングにも大変有用
- 肘の解剖や動態を勉強しつつ、とにかく肘にあててみましょう
- ドップラーの活用も
- 特にスポーツでは動態にて病態を考えることが重要で、超音波が有用な検査となる可能性を秘めている

＜Question＞

骨、腱、靭帯、神経の US での正常所見をもう少し詳しく教えてください。

＜Answer＞

骨は超音波を通さないため骨表面だけが連続性のある線状高エコーに写ります。腱は高エコーで線維状や索状構造を示し、fibrillar pattern と言われる線上高エコーの層状配列が特徴です。末梢神経の神経束は低エコーで束を囲む結合織は高エコーに写り、横断像では蜂巣状です。詳しくは「運動器の超音波診断」（Jon A.Jacobson 著：別府諸兄、中島浩志監訳 NAP 社）や「超音波でわかる運動器疾患」（皆川洋至著 MEDICAL VIEW 社）等をご参照下さい。

＜Question＞

Snaping とは何ですか？

＜Answer＞

「Snapping」の訳としては「弾く」あるいは「転位」といったところでしょうか。今回の snapping (of the medial) triceps は上腕三頭筋の内側頭が肘屈曲時に尺骨神経を前方に脱臼させながら内側上顆を乗り越える現象を表しています。それを繰り返すことにより前腕尺側のしびれや脱力感等の尺骨神経症状を生じることがあります。講演の際にもお話ししたように私も尺骨神経の脱臼が起こるのですが、4~20%の割合で正常な方にも認められる現象です。snapping triceps による尺骨神経障害かどうかは肘部管や筋間中隔等の他の部位での神経障害が起こっていないかの所見を総合的に判断する必要があるためご注意下さい。詳しくは「The elbow and its disorders」4th edition (SAUNDRS 刊) 1100 頁や「Snapping of the triceps tendon over the lateral epicondyle」 Spinner, R. J.,et al. (1999). J Hand Surg (A)等をご参照ください。

＜Question＞

US では筋の同定が困難なのですが、筋の同定のコツを教えてください。

＜Answer＞

筋線維は低エコーに写り、細い高エコーな線維脂肪性の中隔や筋周膜で仕切られています。筋の同定にはまず解剖に習熟することが一番大切だと思われます。あとは、動態観察が可能である超音波の特徴を生かして、例えば肘外側上顆のやや遠位の横断像であれば指を伸展させた際、主に収縮が認められる部分は総指伸筋でしょうし、手関節を背尺屈させた際に主に収縮が認められる部分は尺側手根伸筋である等の動的評価をすると比較的わかりやすいと思います。